



Transanale offene Hämorrhoidopexie

Gute Ergebnisse nach 8 Jahren Nachbeobachtung

Die Ursache des symptomatischen Hämorrhoidalleidens ist noch immer Gegenstand kontroverser Diskussionen. Wurden prolabierte Hämorrhoiden früher in der Tradition von Galen und Hippokrates als Folge irreversibler variköser Gefäßveränderungen gedeutet [1], die zur Behebung der Symptomatik nur reseziert werden konnten, gilt heute die Theorie einer Verlagerung der Hämorrhoiden nach distal als Folge starker dauerhafter Belastung als anerkannt [2]. Die am häufigsten angewendeten resezierenden Verfahren sind die Operationen nach Milligan-Morgan, Parks oder Ferguson; bei wenig ausgeprägten Befunden werden Gummibandligatur [3], Infrarotkoagulation [4] oder Sklerotherapie [5] angewendet, Verfahren, die nicht resezierend, wohl aber destruirend sind.

Abhängig vom Ausmaß des Prolaps und der Symptomatik des Patienten wurden ergänzend zu den resezierenden Verfahren zahlreiche Hämorrhoiden-erhaltende Operationsverfahren entwickelt [6–10], wobei das Ziel der Verlagerung der prolabierten Mukosa nach proximal durch verschiedene Varianten erreicht wird: In der von Kobladin [11] entwickelten und von Longo optimierten und beschriebenen Technik unter Zuhilfenahme eines Zirkularstaplers [12] werden die Hämorrhoiden nicht entfernt, sondern durch Resektion eines oberhalb der Hämorrhoiden gelegenen Schleimhautstreifens durch die Klammernaht nach proximal rückverlagert. Beim „rectoanal repair“ (RAR) oder der Mukopexie werden die prolabieren Hämorrhoidalknoten durch eine oder

mehrere Nähte nach proximal verlagert, wobei insbesondere beim RAR durch eine starke Raffung des Gewebes eine Verminderung der Durchblutung erreicht werden soll. Um dem Ziel einer vollständigen Unterbindung der arteriellen Blutzufuhr möglichst nahe zu kommen, wurde die Technik der Hämorrhoidalarterienligatur entwickelt [10] und mithilfe einer verbesserten Bildgebung und Kenntnis der Perfusion des Analkanals optimiert [13, 14]. Häufig werden beide Verfahren kombiniert (HAL-RAR; [8]), auch wenn der Nachweis, dass die Gefäßunterbindung die Operationsergebnisse verbessert, bisher nicht gelungen ist [15].

Von diesen Nahtverfahren unterscheidet sich die von Pakravan beschriebene transanale offene Hämorrhoidopexie (TOH; [7]) durch die Erhaltung der Perfusion durch die explizite Vermeidung sowohl der Arterienligatur als auch der Raffung des pexierten Gewebes mit einer einzelnen Naht mit dem Ziel, so eine schnelle und möglichst vollständige Wiederherstellung der natürlichen Anatomie zu erreichen. Diese Technik stellt ohne Zweifel die maximal mögliche Vereinfachung des Prinzips der Hämorrhoidopexie dar. Wir haben diese Operationstechnik anfangs insbesondere Patienten angeboten, die einen invasiveren Eingriff vermeiden wollten.

Zweifel, ob diese simple Technik tatsächlich auch langfristig gute Ergebnisse und hohe Rezidivfreiheit gewährleisten kann, sind zulässig. Um die Langzeitergebnisse zu überprüfen, haben wir daher alle Patienten, deren TOH mehr als 8 Jahre zurückliegt, kontaktiert.

Methodik

Patienten

Wir führen die TOH in unserer Einrichtung seit November 2006 durch. Bei allen Patienten, die sich mit einem symptomatischen Hämorrhoidalleiden bei uns vorstellen, werden die Möglichkeiten der konservativen Behandlung ausgeschöpft, insbesondere werden die Patienten darauf hingewiesen, Pressen beim Stuhlgang und langes Sitzen auf der Toilette zu vermeiden. Alle Patienten werden angeleitet, ein Beckenbodentraining durchzuführen, um eine physische Rückverlagerung der vorgefallenen Mukosa nach proximal zu unterstützen. Die konservative Therapie wird zeitlich nicht limitiert, sondern so lange fortgeführt, wie der Patient eine Verbesserung seiner Symptomatik angibt. Ist keine weitere Verbesserung erreichbar, werden den Patienten die operativen Optionen erläutert. Bei Patienten, bei denen die Durchführung einer TOH technisch möglich und sinnvoll ist, wird das Vorgehen mit den damit verbundenen Risiken und möglichen Komplikationen beschrieben; wir nennen die Rezidivrate unseres eigenen Krankengutes. Als alternative Operation bieten wir eine Stapler-Hämorrhoidopexie an, die immer unter stationären Bedingungen durchgeführt wird. Nach ausführlicher Aufklärung entscheidet sich der weitaus größte Teil der Patienten wenig überraschend für die TOH. Wir bieten weder eine Sklerotherapie noch eine Gummibandligatur an.

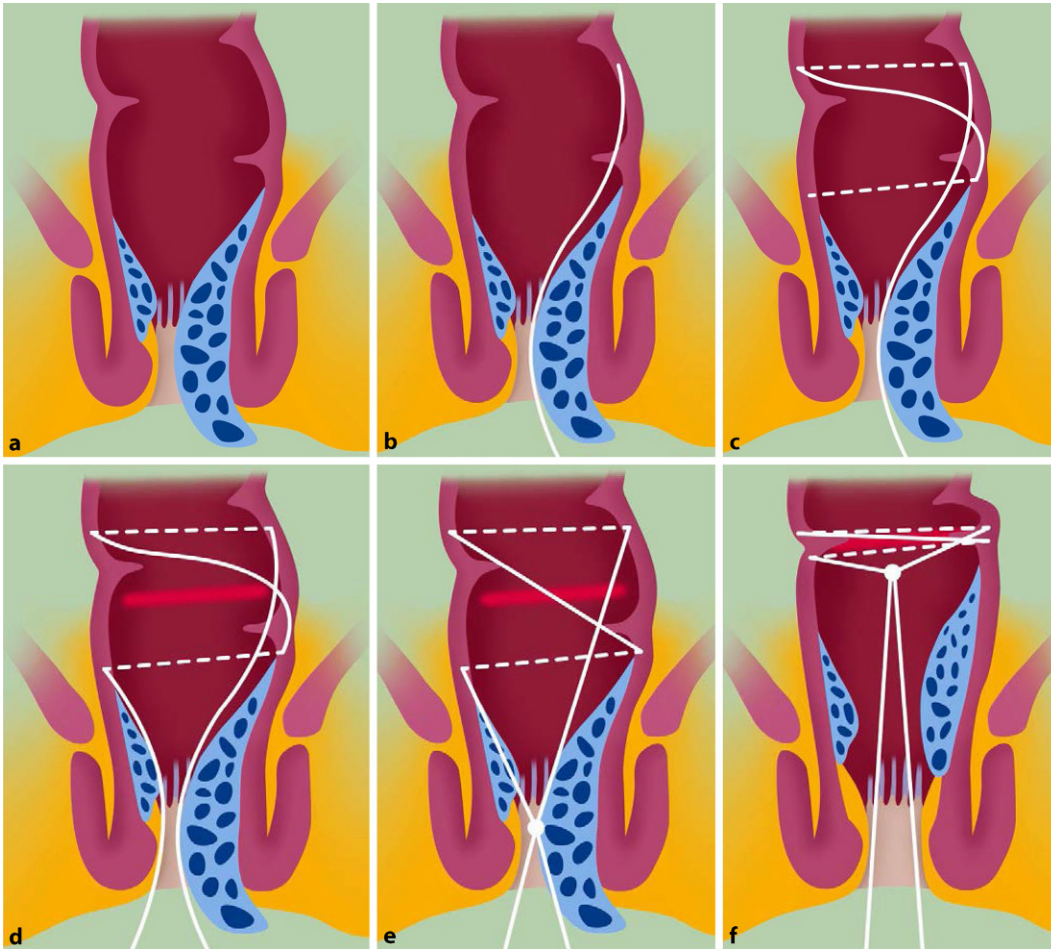


Abb. 1 ◀ a Hämorrhoidalprolaps. b Tiefe Anker-naht 5 cm proximal der Hämorrhoiden. c Z-Naht knapp proximal des prolabierten Hämorrhoidalknotens. d Granulationsreiz durch Mukosaresektion. e Knoten der Naht. f Endbefund

Operationstechnik

Die Technik der TOH wird in der Originalveröffentlichung ausführlich beschrieben [7] und in **Abb. 1** schematisch dargestellt. Kurz zusammengefasst wird eine tiefe Naht mit einem resorbierbaren, geflochtenen Faden (wir verwenden Vicryl 2–0) etwa 5 cm proximal des prolabierten Hämorrhoidalknotens angelegt und die Mukosa knapp proximal der Hämorrhoidalbasis als Z-Naht tangential mehrfach oberflächlich gestochen, wobei präzise darauf geachtet wird, die Hämorrhoidalpolster und das Anoderm nicht mit zu fassen. Ein etwa 1 cm² großes Mucosastück wird zwischen der vorgelegten Naht nach Unterspritzen mit verdünnter Adrenalin-/Kochsalzlösung unter Vermeidung einer Blutung reseziert, die Naht wird geknotet und die prolabierte Mukosa reponiert.

Datenerhebung

Allen von uns operierten Patienten bieten wir regelmäßige Nachuntersuchungen an. Alle Patienten, die nicht mehr zu Nachuntersuchungen erschienen sind, wurden telefonisch, und in den Fällen, in denen dies erfolglos war, schriftlich kontaktiert.

Ergebnisse

Die TOH wird in unserem Zentrum seit 2006 durchgeführt. Bei 148 Patienten lag die Operation mehr als 8 Jahre zurück. Die Nachsorgedaten konnten insgesamt bei 110 Patienten erhoben werden. Patienten- und Nachsorgedaten sind in **Tab. 1** aufgeführt.

Insgesamt 49 dieser Patienten waren weiblich (44,5%). Alle Patienten wurden in Allgemeinanästhesie operiert. Es traten keine perioperativen Komplikationen auf. Die Nachbeobachtungszeit be-

trug mindestens 97 Monate (im Median 123,4 Monate, 98–139). Die Symptome, die zur Operation führten, waren Blutung ($n = 89$, 80,9%) und Druck- oder Fremdkörpergefühl ($n = 50$, 45,5%). Ein Nässegefühl oder Juckreiz war bei 13 Patienten vorhanden (11,8%). Bei 80 Patienten (72,7%) waren die Beschwerden direkt nach der Operation deutlich oder stark verbessert oder ganz verschwunden. Acht Patienten (7,2%) gaben an, es sei keine oder nur eine leichte Besserung ihrer Beschwerden eingetreten. 55 Patienten (50%) gaben an, es sei eine dauerhafte Besserung eingetreten. 25 Patienten (22,7%) waren noch einmal operiert worden, davon 14 mit einer erneuten TOH, 7 durch eine Stapler-Hämorrhoidopexie, bei einem Patient wurde auswärts eine Hämorrhoidektomie durchgeführt, und 3 Patienten konnten keine Angabe zu der durchgeführten Operation machen.

Insgesamt 71 Patienten (64,5%) gaben an, keine Beschwerden mehr zu haben.

Auf die Frage, ob sie die Operation noch einmal würden machen lassen, antworteten 96 Patienten (87,3%) mit Ja.

Diskussion

Die transanale offene Hämorrhoidopexie ist eine sichere, komplikationsarme Operation, die ambulant in Allgemein- oder Spinalanästhesie durchgeführt werden kann. Sie ist technisch einfach und nach einer flach verlaufenden Lernkurve schnell durchführbar.

Es wurde eine Vielzahl an Studien zu den Ergebnissen nach Hämorrhoidenoperationen veröffentlicht. Die große Mehrzahl dieser Studien sind retrospektiv und monozentrisch, weil die große Heterogenität der Befunde es erschwert, präzise Einschlusskriterien für eine prospektive multizentrische Vergleichsstudie zu definieren. Studien zu den Langzeitergebnissen nach Operationen sind selten, häufig endet die Nachbeobachtungszeit schon nach 12 oder 24 Monaten [16, 17]. Studien mit einer Nachbeobachtungszeit von mehr als 5 Jahren sind für den Vergleich der Hämorrhoidektomie mit der Stapler-Hämorrhoidopexie veröffentlicht [18, 19], nicht jedoch für weniger invasive Verfahren. Die Rezidivraten nach Hämorrhoidenoperationen variieren in den veröffentlichten Studien erheblich und betragen bis zu 49% [20–24]. Zum Teil wird ein Wiederauftreten der Symptome, zum Teil aber auch ein Wiederauftreten des initialen Befundes als Rezidiv gewertet. In unserer Untersuchung sind erneute Symptome bei 33% der Patienten aufgetreten.

Die HubBLE-Studie, in der Patienten für eine Therapie mit Gummibandligaturen oder Hämorrhoidalarterienligaturen randomisiert wurden, zeigte eine höhere Rezidivrate nach der ersten Ligatur (49%); nach erneuter Ligatur war die Rezidivrate vergleichbar mit der HAL [24]. Langzeitergebnisse liegen noch nicht vor. Postoperative Schmerzen waren größer in der HAL-Gruppe. Die Autoren folgern, dass Patienten (und Kostenträger) die Gummibandligatur bevorzugen könnten, da sie weniger invasiv sei.

In unserem Krankengut waren zwei Drittel der Patienten nach mehr als 8 Jah-

coloproctology 2018 · 40:352–356 <https://doi.org/10.1007/s00053-018-0283-3>
© Springer Medizin Verlag GmbH, ein Teil von Springer Nature 2018

F. Pakravan · C. Helmes · I. Alldinger

Transanale offene Hämorrhoidopexie. Gute Ergebnisse nach 8 Jahren Nachbeobachtung

Zusammenfassung

Ziel. Untersuchung des Langzeiterfolges nach transanaler offener Hämorrhoidopexie nach einer Nachbeobachtungszeit von mindestens 8 Jahren.

Methode. Alle Patienten wurden in unserer Einrichtung operiert. Von 148 Patienten, die vor mehr als 8 Jahren operiert worden waren, konnten 110 erreicht werden und waren fähig, einen Fragebogen auszufüllen.

Ergebnisse. Es waren keine perioperativen Komplikationen aufgetreten. Die Nachbeobachtungszeit betrug mindestens 97 Monate (im Median 123,4 Monate). Operationsindikation waren symptomatische zweit- oder drittgradige Hämorrhoiden. Häufigste Symptome waren Blutung ($n = 89$) und Fremdkörpergefühl ($n = 50$). Unmittelbar postoperativ waren die Symptome bei 80 Patienten (72,7%) deutlich gebessert oder vollständig verschwunden. Zum Zeitpunkt der Nachuntersuchung hatten 71 Patienten (64,5%) keine Beschwerden, 38 Patienten (34,5%) hatten Beschwerden. 96 Patienten

(87,3%) gaben an, sich wieder für die transanale offene Hämorrhoidopexie zu entscheiden, während 12 Patienten (10,9%) das nicht tun würden. Bei 25 Patienten (22,7%) war eine weitere Operation durchgeführt worden, bei 14 davon eine erneute Hämorrhoidopexie. **Schlussfolgerung.** Nach mehr als 8 Jahren Nachbeobachtung waren zwei Drittel der Patienten beschwerdefrei. 25 Patienten (22,7%) wurden ein weiteres Mal operiert. Die transanale offene Hämorrhoidopexie ist eine sichere Operation mit ermutigenden Langzeitergebnissen und sollte in den Therapiealgorithmus zur Behandlung des symptomatischen Hämorrhoidalleidens einbezogen werden.

Schlüsselwörter

Hämorrhoiden · Hämorrhoidopexie · Proktologie · Chirurgie · Rekonstruktive Techniken

Transanal open hemorrhoidopexy. Good results after a follow-up of 8 years

Abstract

Aim. To investigate the long-term success after transanal open hemorrhoidopexy after a follow-up period of at least 8 years

Methods. All patients were operated on at our office. Of 148 patients who underwent surgery more than 8 years ago, 110 were reached and were able to complete a questionnaire.

Results. There were no perioperative complications. The follow-up period was at least 97 months (median 123.4 months). Surgical indications were symptomatic second- or third-degree hemorrhoids. The most common symptoms were bleeding ($n = 89$) and foreign body sensation ($n = 50$). Immediately postoperatively, the symptoms were significantly improved or completely disappeared in 80 patients (72.7%). At the time of follow-up, 71 patients (64.5%) had no complaints and 38 patients (34.5%) had complaints. Ninety-six patients (87.3%)

indicated that they would choose transanal open hemorrhoidopexy again, while 12 patients (10.9%) would not do so. In 25 patients (22.7%) another operation had been performed, in 14 of them a new hemorrhoidopexy.

Conclusion. After more than 8 years of follow-up, two-thirds of patients were symptom-free. Twenty-five patients (22.7%) underwent further surgery. Transanal open hemorrhoidopexy is a safe operation with encouraging long-term results and should be included in the treatment algorithm for symptomatic hemorrhoidal disease.

Keywords

Hemorrhoids · Hemorrhoidopexy · Proctology · Colorectal surgery · Reconstructive techniques

Tab. 1 Patienten- und Nachsorgedaten

Patientendaten	Anzahl n (%)
Patienten	110
Weiblich	49 (44,5)
Alter	Median 50 Jahre (21–82)
Nachbeobachtungszeit	97 Monate (98–139, Median 123,4)
<i>Symptome präoperativ</i>	
Schmerzen	42 (38,2)
Blutung	89 (80,9)
Fremdkörpergefühl	50 (45,5)
Jucken, Nässen	13 (11,8)
<i>Verbesserung der Symptome postoperativ</i>	
Gar nicht	5 (4,5)
Eher nicht	3 (2,7)
Leicht	21 (19,1)
Deutlich	75 (68,2)
Stark	4 (3,6)
Vollständig	1 (0,9)
<i>Dauerhafte Verbesserung der Symptome</i>	
Ja	55 (50)
Nein	54 (49,1)
Erneute Operation	25 (22,7)
Transanale offene Hämorrhoidopexie	14 (56)
Stapler-Hämorrhoidopexie	7 (28)
Hämorrhoidektomie	1 (4)
<i>Beschwerden beim Follow up</i>	
Ja	38 (34,5)
Nein	71 (64,5)
<i>„Würden Sie sich wieder für diese OP entscheiden?“</i>	
Ja	96 (87,3)
Nein	12 (10,9)

ren symptomfrei. Bei weiteren Patienten hatten sich die Beschwerden so wie verbessert, dass sie sich wieder für eine TOH entscheiden würden (96/110, 87,3 %).

In aller Regel verfügen erfahrene Koloproktologen über ein Spektrum an Operationstechniken, die sie – abhängig von Patient und individuellem Befund – anwenden („tailored approach“). Das trifft auch auf uns zu. Das Ziel dieser Studie war nicht, die Überlegenheit dieser Methode nachzuweisen; dies wäre nur in einer prospektiven, randomisierten und kontrollierten Studie machbar. Wir halten es nicht für möglich, eine solche

Studie durchzuführen, da eine vergleichbar schonende Operationstechnik, die ethisch vertretbar gegen die TOH getestet werden könnte, nicht existiert. Die Entscheidung, keine Sklerotherapie, Gummibandligatur oder Hämorrhoidalarterienligatur anzubieten, gründet auf unserer Überzeugung, dass alle diese Verfahren einen zu großen und nach unserer Überzeugung unnötigen Eingriff in die Anatomie bedeuteten.

Die von Longo aufgestellte Hypothese [6], dass durch eine Operation nicht nur die Symptome beseitigt, sondern auch die Anatomie weitestgehend wiederhergestellt werden und eine Resektion der Hämorrhoiden somit unterbleiben kann, um Komplikationen auch langfristig zu vermeiden, konnte in zahlreichen Studien bestätigt werden, wobei die Rezidivrate in den meisten Studien höher ist als bei der Hämorrhoidektomie [22, 25, 26]. Die verschiedenen Operationstechniken der Hämorrhoidopexie lassen sich in die 2 Gruppen Naht- und Stapler-Hämorrhoidopexie einteilen. Am weitesten verbreitet in der ersten Gruppe ist der RAR, entweder mit oder ohne Ligatur der Hämorrhoidalarterie, und die zirkuläre Stapler-Hämorrhoidopexie nach Kobladin-Longo. Die TOH ist die maximale Vereinfachung des Prinzips Hämorrhoidopexie: Sie ist nicht zirkulär, sondern wird nur im Bereich der prolabierten Knoten angewendet, und sie rafft das Gewebe nicht, sondern verlagert den prolabieren Knoten mit einer einzelnen Naht nach proximal.

Selbstverständlich lässt sich aus unserer Studie nicht die Aussage ableiten, dass die TOH die geeignete Operation für jeden Patienten mit einem operationspflichtigen symptomatischen Hämorrhoidalprolaps wäre. Sehr wohl darf u. E. aber als sicher gelten, dass bei Patienten, bei denen die TOH langfristige Symptomfreiheit erzielen kann, jede andere Operationstechnik einen unnötigen Krankenhausaufenthalt, unnötige Kosten und eine unnötige Vergrößerung des Risikos von Komplikationen und postoperativen Schmerzen bedeutet hätte. Wir sind der Ansicht, dass wenn aufgrund des Befundes oder anderer patientenspezifischer Gründe kein anderes Verfahren zu bevorzugen ist, es sinnvoll

ist, den Eingriff mit dem geringsten Operationstrauma und -risiko zu wählen. Bei einer Reoperationsrate von 22,7 %, langfristiger Symptomfreiheit von 64,5 % und perioperativer Komplikationsfreiheit in unserem Patientengut ist die Erfolgsquote so hoch, dass das Verfahren jedenfalls in Betracht gezogen werden sollte. Aufgrund der Limitationen dieser Studie sind weitere prospektiv-kontrollierte und möglichst multizentrische Studien aber wünschenswert.

Limitationen der Studie

Die Aussagekraft dieser Studie ist limitiert durch die retrospektive Datenerhebung und die hohe Anzahl an Patienten, die für eine Kontrolluntersuchung nicht erreicht werden konnten. Da es sich um eine monozentrische Beobachtungsstudie handelt, ist ein Vergleich der Ergebnisse mit denen von Patienten, bei denen eine andere Operation durchgeführt wurde, nicht möglich.

Korrespondenzadresse



Dr. F. Pakravan
 Coloproktologisches Zentrum
 Düsseldorf
 Schadowstr. 11b,
 40212 Düsseldorf,
 Deutschland
 info@cpz-duesseldorf.de

Einhaltung ethischer Richtlinien

Interessenkonflikt. F. Pakravan, C. Helmes und I. Alldinger geben an, dass kein Interessenkonflikt besteht.

Dieser Beitrag beinhaltet keine von den Autoren durchgeführten Studien an Menschen oder Tieren.

Literatur

1. Thomson WH (1975) The nature of haemorrhoids. Br J Surg 62(7):542–552
2. Lohsirivat V (2012) Hemorrhoids: from basic pathophysiology to clinical management. World J Gastroenterol 18(17):2009–2017
3. Barron J (1963) Office ligation of internal hemorrhoids. Am J Surg 105:563–570
4. Neiger A (1978) Hemorrhoids: recognition and current therapeutic possibilities. Schweiz Med Wochenschr 108(13):500–504

5. Anderson HG (1924) The treatment of haemorrhoids by submucous injections of chemicals. *Br Med J* 2(3316):100–102
6. Longo A (2002) Stapled anopexy and stapled hemorrhoidectomy: two opposite concepts and procedures. *Dis Colon Rectum* 45(4):571–572
7. Pakravan F, Helmes C, Baeten C (2009) Transanal open hemorrhoidopexy. *Dis Colon Rectum* 52(3):503–506
8. Theodoropoulos GE et al (2010) Doppler-guided haemorrhoidal artery ligation, rectoanal repair, sutured haemorrhoidopexy and minimal mucocutaneous excision for grades III–IV haemorrhoids: a multicenter prospective study of safety and efficacy. *Colorectal Dis* 12(2):125–134
9. Zagriadskii EA (2013) Transanal Doppler-guided desarterization with mucopexy (HAL-RAR) for the treatment of hemorrhoids stage III–IV. *Khirurgiia (Mosk)* 4:59–64
10. Morinaga K, Hasuda K, Ikeda T (1995) A novel therapy for internal hemorrhoids: ligation of the hemorrhoidal artery with a newly devised instrument (Moricorn) in conjunction with a Doppler flowmeter. *Am J Gastroenterol* 90(4):610–613
11. Kobladin SN, Schalkow JL (1981) Eine neue Methode zur Behandlung von Hämorrhoiden mit Hilfe eines Zirkularstaplers. *Wissenschaftliches Archiv des Zelinograd Medizinschen Institutes, Kasachstan*, 527–28
12. Longo A (1995) Mechanical hemorrhoidectomy using a circular stapler. Refresher course on hemorrhoidal disease therapy. 24th International Congress of Latin Mediterranean, Palermo
13. Ratto C (2014) THD Doppler procedure for hemorrhoids: the surgical technique. *Tech Coloproctol* 18(3):291–298
14. Ratto C et al (2012) Assessment of haemorrhoidal artery network using colour duplex imaging and clinical implications. *Br J Surg* 99(1):112–118
15. Aigner F et al (2016) Doppler-guided haemorrhoidal artery ligation with suture mucopexy compared with suture mucopexy alone for the treatment of grade III haemorrhoids: a prospective randomized controlled trial. *Colorectal Dis* 18(7):710–716
16. Senagore AJ et al (2004) A prospective, randomized, controlled multicenter trial comparing stapled hemorrhoidopexy and Ferguson hemorrhoidectomy: perioperative and one-year results. *Dis Colon Rectum* 47(11):1824–1836
17. De Nardi P et al (2014) A prospective, randomized trial comparing the short- and long-term results of doppler-guided transanal hemorrhoid dearterialization with mucopexy versus excision hemorrhoidectomy for grade III hemorrhoids. *Dis Colon Rectum* 57(3):348–353
18. Ganio E et al (2007) Long-term outcome of a multicentre randomized clinical trial of stapled haemorrhoidopexy versus Milligan-Morgan haemorrhoidectomy. *Br J Surg* 94(8):1033–1037
19. Kim JS et al (2013) Stapled hemorrhoidopexy versus Milligan-Morgan hemorrhoidectomy in circumferential third-degree hemorrhoids: long-term results of a randomized controlled trial. *J Gastrointest Surg* 17(7):1292–1298
20. Bhatti MI, Sajid MS, Baig MK (2016) Milligan-Morgan (open) versus Ferguson haemorrhoidectomy (closed): a systematic review and meta-analysis of published randomized, controlled trials. *World J Surg* 40(6):1509–1519. <https://doi.org/10.1007/s00268-016-3419-z>
21. Shanmugam V et al (2005) Rubber band ligation versus excisional haemorrhoidectomy for haemorrhoids. *Cochrane Database Syst Rev*. <https://doi.org/10.1002/14651858.cd005034.pub2>
22. Simillis C et al (2015) Systematic review and network meta-analysis comparing clinical outcomes and effectiveness of surgical treatments for haemorrhoids. *Br J Surg* 102(13):1603–1618
23. Jayaraman S, Colquhoun PH, Malthaner RA (2006) Stapled versus conventional surgery for hemorrhoids. *Cochrane Database Syst Rev*. <https://doi.org/10.1002/14651858.cd005393.pub2>
24. Brown SR et al (2016) Haemorrhoidal artery ligation versus rubber band ligation for the management of symptomatic second-degree and third-degree haemorrhoids (HubBLE): a multicentre, open-label, randomised controlled trial. *Lancet* 388(10042):356–364
25. Burch J et al (2009) Stapled haemorrhoidopexy for the treatment of haemorrhoids: a systematic review. *Colorectal Dis* 11(3):233–243
26. Nisar PJ et al (2004) Stapled hemorrhoidopexy compared with conventional hemorrhoidectomy: systematic review of randomized, controlled trials. *Dis Colon Rectum* 47(11):1837–1845

Was bedeutet eigentlich das CrossMark-Logo im Beitrag?

Springer kennzeichnet seine Zeitschriftenartikel mit dem CrossMark-Logo. CrossMark



ist ein Kennzeichnungsservice von CrossRef. Die Beiträge sind so markiert, damit der Leser sofort erkennen kann, ob ihm die letzte und aktuell gültige Ausgabe eines Beitrags vorliegt.

CrossMark ist eine Initiative mehrerer Verlage, die Lesern von Zeitschriften einen einheitlichen Standard liefern wollen, damit sie die jeweils gültige und aktuellste Ausgabe eines Artikels oder einer anderen Veröffentlichung bekommen. Durch das Markieren mit dem CrossMark-Logo verpflichtet sich Springer, die Inhalte immer auf dem aktuellsten Stand zu halten und den Lesern anzuzeigen, wann und ob Änderungen an dem Beitrag vorgenommen worden sind.

Der Kennzeichnungsservice CrossMark gibt Wissenschaftlern die Gewissheit, dass sie die jeweils aktuellste und somit die letztlich gültige Fassung eines Dokuments lesen. Durch einen einfachen Klick auf das CrossMark-Logo eines Artikels im online-PDF öffnet sich die Statusbox mit dem Hinweis, ob es sich hier um die letzte Fassung handelt oder ob Änderungen vorgenommen werden mussten. Dies könnten Verweise auf ein Erratum oder einen zurückgezogenen Artikel sein. Der Zugang zu CrossMark-Informationen muss von Verlagsseite kostenfrei möglich sein.

Mehr Informationen zum CrossMark-Service unter www.crossref.org